Tissue-Engineering in der Harnröhrenchirurgie

Heranzüchtung von Mundschleimhaut vermeidet orale Probleme – Erste **Erfahrungen**

CHEMNITZ Die Harnröhrenstriktur ist ein schon in der ägyptischen Pharaonenzeit beschriebenes Krankheitsbild. Aus dieser Zeit ist die Behandlung der Strikturen mit Kathetern und ähnlichen Instrumenten bekannt. Betroffen sind von dieser Erkrankung vorwiegend Männer. Früher waren eher entzündliche Erkrankungen der harnableitenden Wege, beispielsweise Geschlechtserkrankungen, ursächlich für Harnröhrenstrikturen. Heute sind Verletzungen der Harnröhre im Rahmen medizinischer Behandlungen, nach Unfällen und durch Eigenmanipulierung die Hauptursache für Harnröhrenstrikturen. Die Häufigkeit lässt sich nur schätzen und liegt bei etwa 0,6 Prozent.

Derzeit stehen mehrere operative Behandlungsmöglichkeiten neben der Bougierung zur Verfügung. Die endoskopische Schlitzung ist der einfachste, aber auch der mit den häufigsten Rezidiven behaftete operative Eingriff zur Behandlung der Harnröhrenstriktur. Offen operative Techniken beinhalten die Resektion des verengten bzw. vernarbten Harnröhrenabschnittes mit der anschließenden End-zu-End-Anastomose der Harnröhre oder bei größerer Distanz den Ersatz durch verschiedene körpereigene biologische Materialien. Als Transplantat kommen Mundschleimhaut, Penisvorhaut, Penisschafthaut oder als Meshgraft (Spalthaut) verarbeitete Haut aus wenig behaarten Arealen der Körperoberfläche zur Anwendung. Hierbei gilt die Verwendung von Meshgraft als sehr zeitaufwendiges Verfahren, insbesondere im postoperativen Verlauf.

In der Vergangenheit hat sich aufgrund der guten Transplantateigenschaften besonders die Verwendung von Mundschleimhaut durchgesetzt. Die benötigte Menge an Mundschleimhaut wird dazu unmittelbar vor der Rekonstruktion der Harnröhre aus der Wangenschleimhaut des Patienten entnommen. Nach der Operation muss bei großflächiger Entnahme von Mundschleimhaut mit Empfind-

Balsmeyer (3)

Ulf Balsmeyer

lichkeitsstörungen im Mundbereich und Problemen bei der Nahrungsaufnahme für mehrere Tage bis Wochen gerechnet werden. Wegen der begrenzten Entnahmemöglichkeit und zur Vermeidung der genannten Probleme wurde von der Medizinerin und Wissenschaftlerin Dr. Gouya Ram-Liebig in den vergangenen Jahren die Züchtung von Mundschleimhautzellen im Labor zur Rekonstruktion der Harnröhre erfolgreich entwickelt. Unter dem Begriff des Tissue-Engineering versteht man die Vermehrung von Körperzellen unter bestimmten Bedingungen im Reagenzglas. So ist es jetzt möglich, aus wenigen Mundschleimhautzellen die für den Eingriff erforderliche Menge an körpereigener Mundschleimhaut unter Laborbedingungen zu züchten. Das von Gouya Ram-Liebig entwickelte Mundschleimhauttransplantat heißt MukoCell.

Nachdem erfolgreiche tierexperimentelle Untersuchungen am Schwein, durchgeführt durch die urologische Klinik der Zeisigwaldkliniken Bethanien, Chemnitz, unter Leitung von Prof. Dirk Fahlenkamp, das Einwachsen der im Labor gezüchteten körpereigenen Mundschleimhaut bestätigen konnten, wenden wir dieses Verfahren seit etwa zwei Jahren mit guten Ergebnissen im klinischen Alltag an. Hierbei wird drei Wochen vor dem geplanten Eingriff ein circa linsengroßes Stück Mundschleimhaut aus der Wange des Patienten entnommen und in ein Speziallabor geschickt. Dort erfolgt dann die Züchtung der erforderlichen Menge an MukoCell. Die Entnahme wird ambulant in Lokalanästhesie durchgeführt. Nach Abklingen der Taubheit im Wangenbereich kann der Patient wieder feste Nahrung zu sich nehmen.

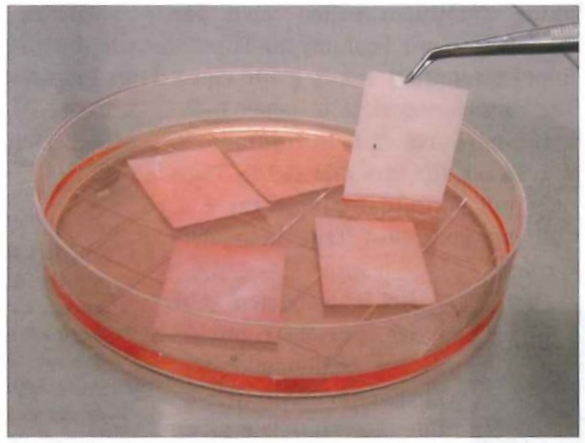

Abb. 1: MukoCell-Transplantat

Der operative Eingriff an der Harnröhre wird dann drei Wochen später unter stationären Bedingungen durchgeführt. Für eine optimale Qualität des Mundschleimhauttransplantats ist die Einhaltung dieses Zeitfensters wichtig. In der Regel wird das Transplantat in Abhängigkeit vom betroffenen Harnröhrenabschnitt als Onlay oder Inlay verwendet. Das operative Vorgehen und der postoperative Verlauf entsprechen operativen Eingriffen mit Verwendung von Vollhauttransplantaten.

Die Vorteile der Anwendung von MukoCell sind sehr vielfältig. Besonders wichtig ist die bedarfsgerechte Herstellung der benötigten Menge an Transplantat, welche zukünftig auch in gewünschten Abmessungen möglich sein wird. Ein weiterer Vorteil besteht in der sterilen Lieferung des Transplantates durch das Labor. Weiterhin verkürzt sich die Operationszeit um die Entnahmezeit der Transplantate. Für den Patienten entfallen die oralen Probleme, welche bei einer exzessiven Mundschleimhautentnahme auftreten. Bei komplexen Harnröhrenstrikturen ist die Kombination mit anderen Techniken, beispielsweise von gestielten Schwenklappen, problemlos möglich.

Bisher wurden an ausgewählten Zentren 50 Patienten mit diesem Verfahren operiert. Die ersten Ergebnisse sind vielversprechend. Langzeitdaten stehen derzeit noch nicht zur Verfügung. Die Rate an Strikturrezidiven dürfte nicht über denen der klassischen Mundschleimhautplastik liegen. In unserer Patientenklientel haben wir bisher ein Rezidiv beobachtet, welches vermutlich auf eine allergische Genese zurückzuführen ist. Die Anwendung dieses neuen Verfahrens ist von unseren Patienten sehr gut angenommen worden.

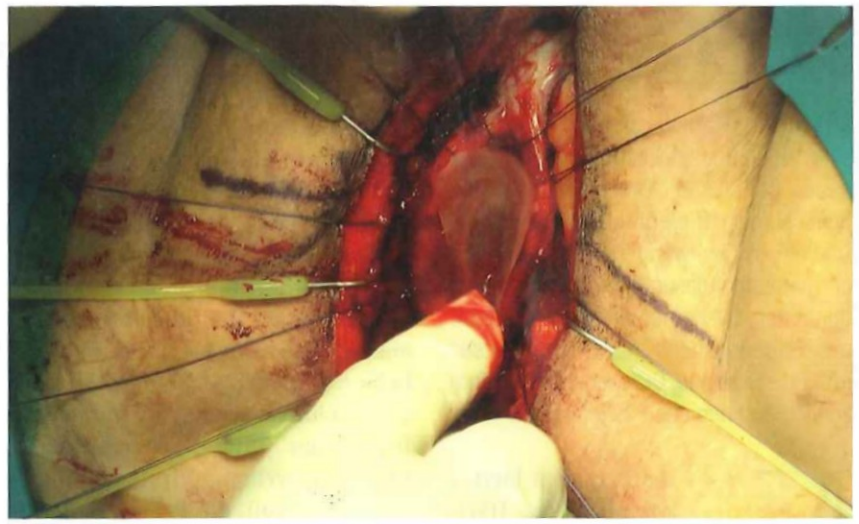

Abb. 2: Transplantation eines MukoCell-Transplantates in Inlay-Technik.

Ein großes Problem in der urologischen operativen Therapie stellen obere und mittlere Harnleiterstrikturen dar. Zukünftig ist die Anwendung von MukoCell auch für diese Patientengruppe vorgesehen. ■

Autor:
Ulf Balsmeyer
Klinik für Urologie
Zeisigwaldkliniken Bethanien Chemnitz
Träger: Bethanien Krankenhaus Chemnitz gemeinnützige GmbH
Zeisigwaldstraße 101, 09130 Chemnitz
E-Mail: urologie@bethanien-sachsen.de